EWMA 2019
GOTHENBURG · SWEDEN · 5 – 7 JUNE 2019

UN NUEVO APÓSITO ANTIOXIDANTE PARA HERIDAS EN ÚLCERAS CRÓNICAS EN PIERNA

TESSARI STUDI
STUDIO MEDICO CHIRURGICO
www.tessaristudi.it

Tessari M., PhD y Tessari L., MD
Tessari Studi Medical Clinic, Verona, Italia

ANTECEDENTES

La curación de heridas es un proceso fisiológico importante para mantener la integridad de la piel después de un traumatismo, ya sea por accidente, por lesión o por un procedimiento intencionado. Debido a muchos procesos de enfermedad, la cascada de eventos involucrados en la cicatrización de la herida puede verse afectada, resultando en heridas crónicas que no cicatrizan y que someten al paciente a un malestar significativo y una baja calidad de vida. La curación de heridas requiere muchos factores que deben ser actuar en sinergia. Los apósitos y tratamientos de heridas han evolucionado considerablemente para abordar las posibles barreras para la cicatrización de heridas.

OBJETIVO

El estrés oxidativo puede contribuir a la cronificación de las heridas. El objetivo de este estudio de casos es demostrar la eficacia de un nuevo apósito antioxidante para heridas* en la curación de heridas crónicas que no responden a tratamientos convencionales en tres pacientes diferentes.

MATERIALES & MÉTODOS

Se trata de un apósito de origen natural con un efecto antioxidante, que ayuda a superar la fase inflamatoria y activa el proceso de cicatrización. Se coloca directamente en el lecho de la herida y se cambia cada 3-4 días, de acuerdo con el tamaño de la herida y el nivel de exudación. El apósito está compuesto de Goma de Algarrobo (Matriz), Curcumina y Acetilcisteína (Solución).

En este estudio de casos, se utilizó el apósito en tres pacientes diferentes: **Caso 1:** 45 años. Hombre, úlcera venosa sin infección en fase de bloqueo desde hace 3 semanas con un tejido de granulación oscuro. **Caso 2:** 38 años. Hombre, úlcera traumática en un paciente con una malformación venosa con inflamación del área perilesional alta. **Caso 3:** 65 años. Mujer, úlcera traumática en las piernas después de una lesión, con tendón anterior bilateral expuesto desde hace 6 meses.

*Reoxcare

RESULTADOS

Desde el comienzo del tratamiento se observó una buena capacidad para eliminar el tejido de granulación oscuro, la inducción de la formación de nuevo tejido de granulación rojo y la activación de los bordes de la herida. Se obtuvo una disminución significativa en la superficie de la herida, y los bordes parecían menos hinchados. En todos los casos, disminuyó la inflomación y el aspecto enrojecido del área perilesional. En el caso 1 se obtuvo un buen tejido de granulación y la activación de la úlcera crónica. En el caso 2 la úlcera se cerró por completo. En el caso 3, los tendones fueron cubiertos por tejido de granulación y se observó una disminución del dolor.

CONCLUSIONES

En realidad, el tratamiento de las heridas crónicas se basa en la experiencia de los profesionales. El apósito logró una progresión de las heridas, induciendo una buena granulación y promoviendo el progreso de la epitelización, permitiendo superar la fase inflamatoria crónica en todos los casos.

REFERENCIAS

1. Han G, Ceilley R. Chronic Wound Healing: A Review of Current Management and Treatments. Adv Ther. 2017;34(3):599-610.
2. Wang PH, Huang BS, Horng HC, Yeh CC, Chen YJ. Wound healing. J Chin Med Assoc. 2018;81(2):94-101.
3. Castro B, Bastida FD, Segovia T, López Casanova P, Soldevilla JJ, Verdú-Soriano J. The use of an antioxidant dressing on hard-to-heal wounds: a multicentre, prospective case series. J Wound Care. 2017;26(12):742-750.
4. Castro B, Palomares T, Azcoitia I, Bastida F, del Olmo M, Soldevilla JJ, Alonso-Varona A. Development and preclinical evaluation of a new galactomannan-based dressing with antioxidant properties for wound healing. Histol Histopathol. 2015;30(12):1499-512.

Caso 1 – "Úlcera crónica oscura"

Caso 1: Granulación oscura en úlcera crónica
45 años, hombre
•Úlcera venosa sin infección en fase de bloqueo de 3 semanas de antigüedad con un tejido de granulación oscuro.
•Área: III ° medio superior de la pierna lateral
•Trabajo: chef, de pie 10 horas.
•Enfermedad venosa crónica
•Poca actividad física
•Uso de un apósito antioxidante*
•Vendaje multicapa no elástico
•Cambio de apósito dos veces por semana.

Caso 2 – "Malformación – úlcera venosa"

Caso 2: Úlcera traumática en malformación venosa.
38 años, hombre
•Úlcera traumática en un paciente con una malformación venosa con una inflamación alta del área perilesional
•Área: III ° medio de la pierna anterior (cresta tibial)
•Trabajo: De pie 8 horas al día.
•Enfermedad venosa crónica
•Actividad física diaria ligera.
•Uso de un apósito antioxidante*
•Vendaje multicapa elástico
•Cambio de apósito dos veces por semana.

Caso 3– "Tendones expuestos" (pierna dcha)

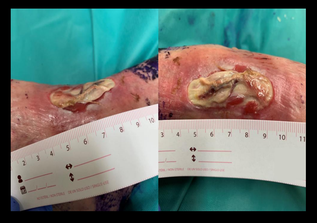

2019.04.15

2019.04.23

2019.05.20

2019.05.27

Caso 3: Úlcera crónica con tendones expuestos.
65 años, mujer
•Úlcera traumática después de una lesión (caída en bicicleta), con tendones anteriores bilaterales expuestos de seis meses de antigüedad
•Área: tendón anterior bilateral
•Trabajo: ama de casa
•No hay enfermedad venosa crónica
•Poca actividad física
•Uso de un apósito antioxidante*
•Vendaje multicapa elástico
•Cambio de apósito dos veces por semana.

Caso 3 – "Tendones expuestos" (pierna izda)

2019.04.15

2019.04.23

2019.05.13

2019.05.20